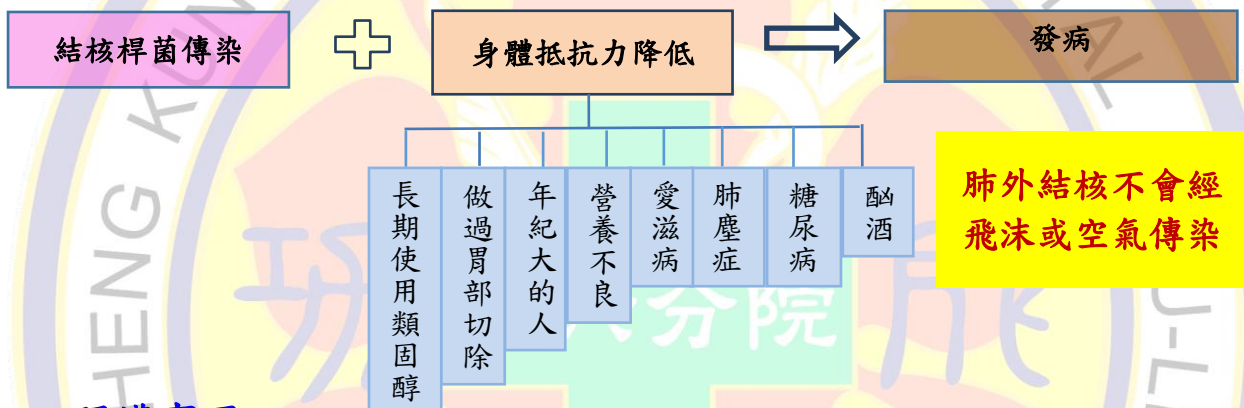


肺外結核病人的照護

一. 認識結核病

1. 結核病是由結核桿菌所造成，可分為肺結核及肺外結核(肺以外其他器官的結核病)兩大類。
2. 常見肺外結核：淋巴結核、骨結核其次為結核性腦膜炎。
3. 常見症狀：發燒及視侵犯不同器官有不同症狀。
4. 肺外結核有可能會合併肺結核，故需追蹤胸部 X 光及驗痰。

二. 發病原因









三. 照護事項

<ul style="list-style-type: none">• 視力模糊• 黃疸• 皮膚癢、紅疹• 噁心、嘔吐• 手腳麻、刺痛• 關節紅腫痛 <p>立即回診 </p>	<ul style="list-style-type: none">• 自行停藥• 自行服中西藥• 菸酒 <p>禁止 </p>	<ul style="list-style-type: none">• 均衡飲食，足夠營養• 規律生活，適當運動• 改善居住環境，保持通風• 接種卡介苗(嬰兒) <p>預防方法 </p>	<ul style="list-style-type: none">• 都治計畫• 就醫攜帶「TB就診手冊」• 接觸者持「TB接觸者就醫轉介單」至胸腔科或感染科門診接受檢查 <p>防治政策 </p>
---	--	---	--

四. 藥物治療

1. 治療時間：至少六個月以上。
2. 治療原則：多種抗結核藥物合併使用，規則服藥是治療成功關鍵。
3. 常見藥物種類、副作用及注意事項如下：



種類	藥品名稱	圖片	副作用(注意事項)
單方	異菸鹼醯胥錠 INH (Isoniazide)		手腳麻、刺痛 肝指數高、黃疸 皮膚癢、紅疹
	易復癆錠 EMB (Ethambutol)		視力模糊 皮膚癢、紅疹
	立汎黴素膠囊 RIF(Rifampin 300) 利肺寧 RIF (Rifampin 450)		肝指數高、黃疸 噁心、嘔吐 (正常反應：尿液呈橘紅)
	邁得錠 PZA (Pyrazinamide)		關節紅腫痛 肝指數高、黃疸 噁心、嘔吐
二複方	樂肺寧糖衣錠 Rifinah (INH / RIF)		手腳麻、刺痛，肝指數高、 黃疸，皮膚癢、紅疹， 噁心、嘔吐 (正常反應：尿液呈橘紅)
三複方	衛肺特糖衣錠 Rifater (INH / RIF / PZA)		手腳麻、刺痛，肝指數高、 黃疸，皮膚癢、紅疹， 噁心、嘔吐，關節紅腫痛 (正常反應：尿液呈橘紅)

五. 治療追蹤(複查方式)

1. 視需要驗痰和胸部 X 光檢查。
2. 抽血(肝腎功能及尿酸)。
3. 必要時照會眼科作評估。

溫馨小叮嚀

治療過程中若出現藥物副作用

請立即與醫療院所聯絡

參考資料來源：成大總院感染
管制中心
製作單位：8W
製作日期：111.06
修訂日期：113.08
DL-08-1-025



國立成功大學醫學院附設醫院斗六分院

關心您